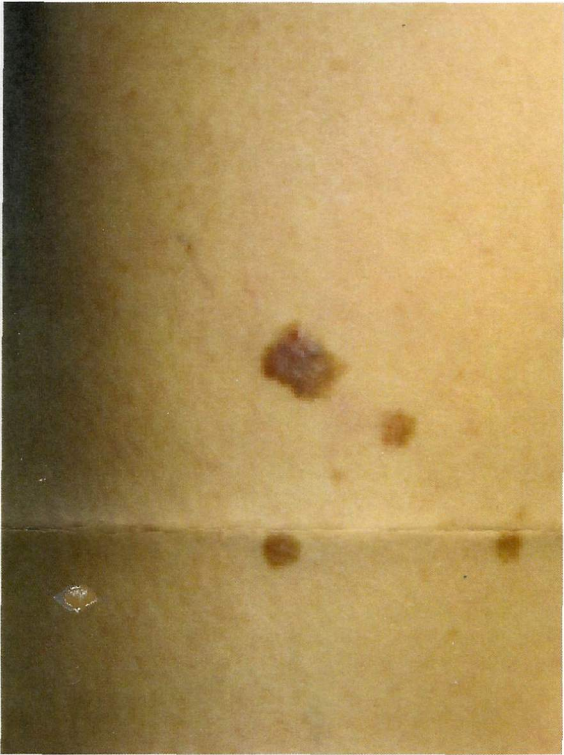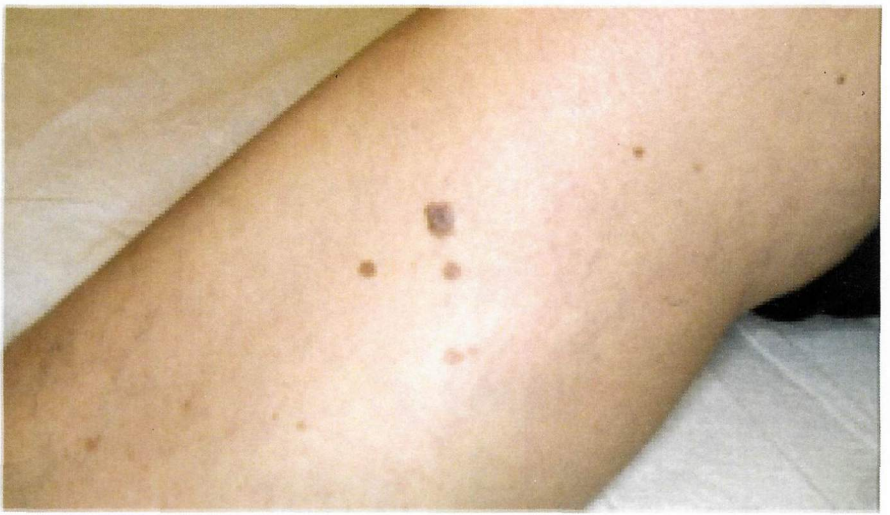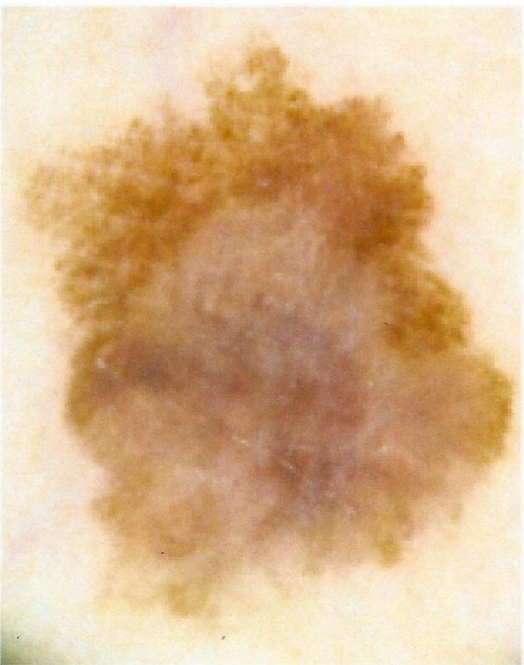


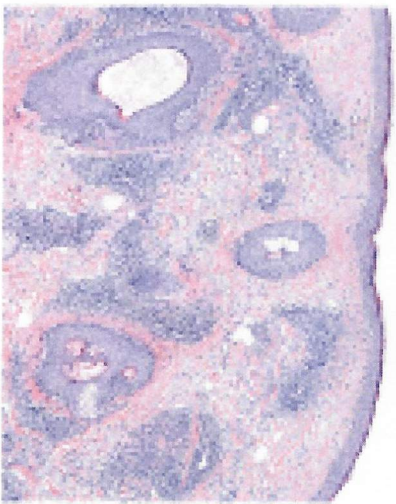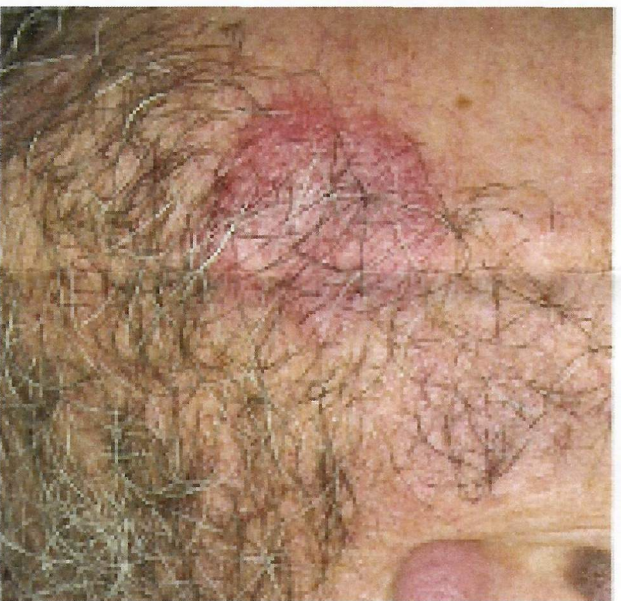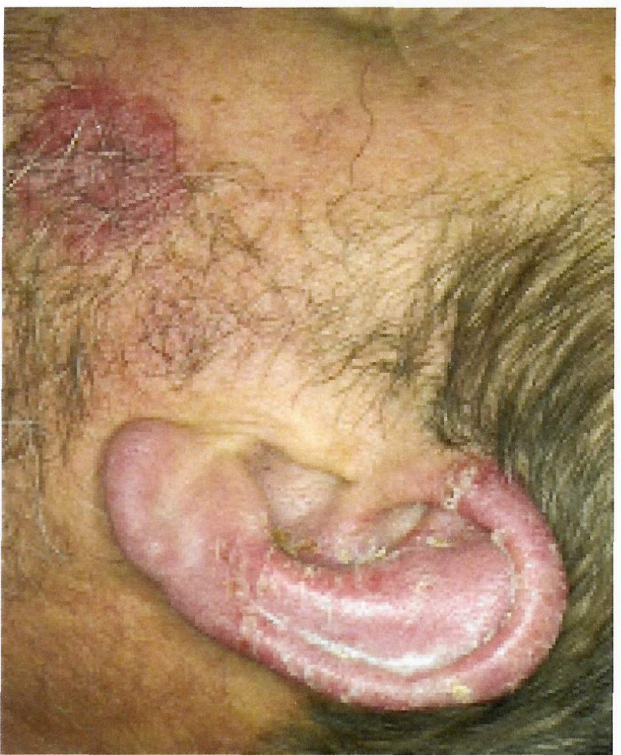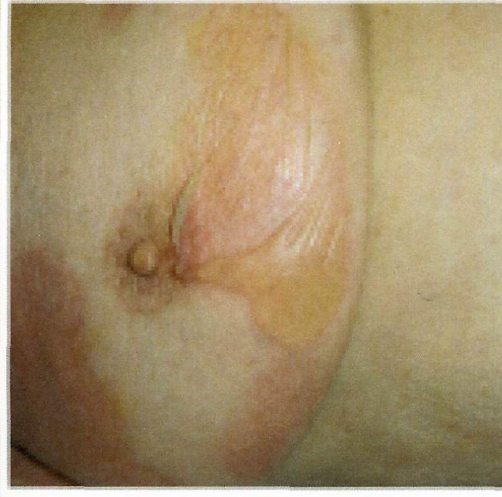


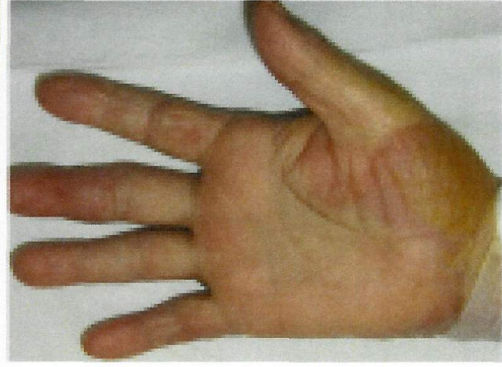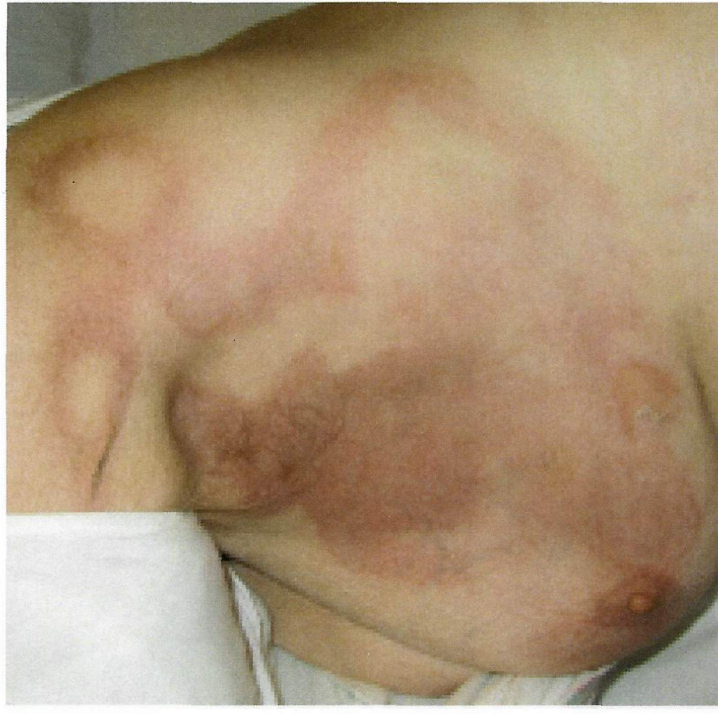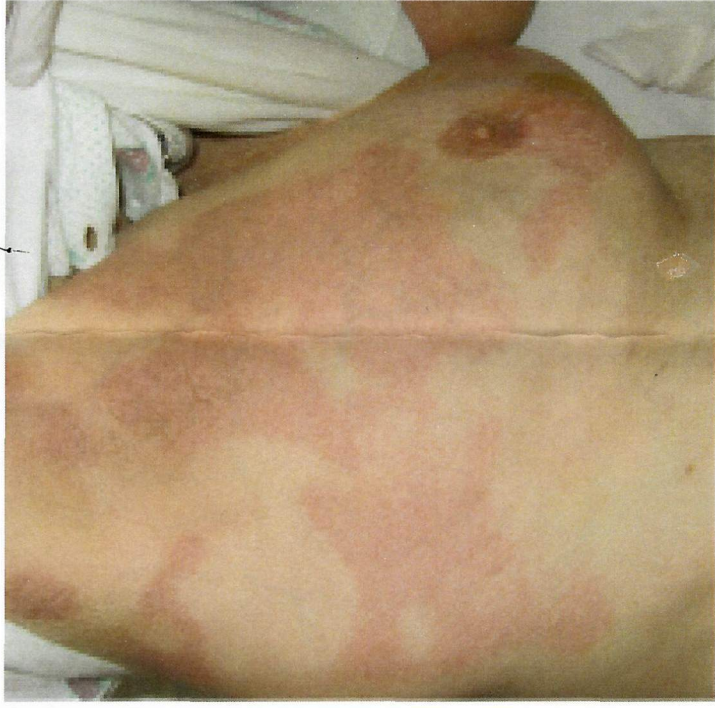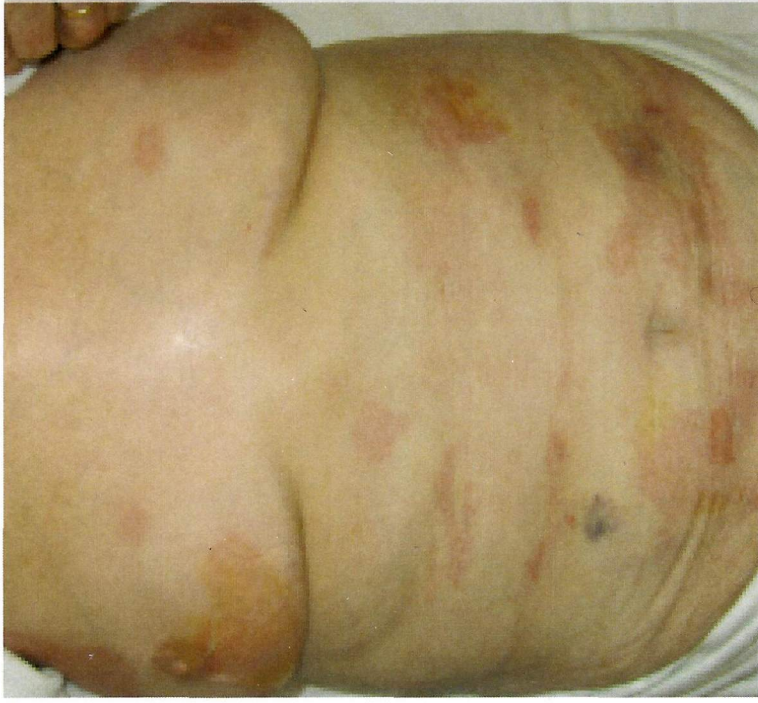Uomo, 42 anni
Visita nevi





Uomo
42 anni
Da 8-10 mesi
manifestazioni fisse
del volto,
asintomatiche



Donna, 89 anni
Storia di silicosi, IRC, diabete ID
Ricovero per infiltrato polmonare trattato con
azitromicina e ceftriaxone
Da 2 giorni rash eritematoso del tronco ed arti a
rapida progressione

- Ipotesi diagnostiche
- Eventuali accertamenti